AUS DER UNIVERSITÄTS-AUGENKLINIK

BEITRAG ZUR KENNTNIS
DER
STRANGFÖRMIGEN GEBILDE IM GLASKÖRPER

INAUGURAL-DISSERTATION
ZUR
ERLANGUNG DER DOKTORWÜRDE
IN DER
MEDIZIN, CHIRURGIE UND GEBURTSHILFE
UNTER DEM PRÄSIDIUM
VON
DR GUSTAV SCHLEICH
O. Ö. PROFESSOR DER AUGENHEILKUNDE UND VORSTAND DER OPHTHALMOLOGISCHEN KLINIK IN TÜBINGEN

DER MEDIZINISCHEN FAKULTÄT IN TÜBINGEN
VORGELEGT
VON

OTTO LINDENMEYER
APPROB. ARZT AUS STUTTGART

Mit 2 Abbildungen.

ACAD. MED. BAT. BIBL.

TÜBINGEN 1900
VERLAG VON FRANZ PIETZCKER

Digitized by the Internet Archive
in 2026

https://archive.org/details/IA41552310_0140

Wenn auch die Zahl der klinischen Befunde strangförmiger Gebilde im Glaskörper, welche von der Opticusscheibe ausgehend nach vorne, oder an der hinteren Linsenoberfläche beginnend, nach hinten in den Glaskörper hineinragen oder auch eine ununterbrochene Verbindung zwischen Opticus und Linse herstellen, eine nicht unerhebliche ist, so ist doch die Mitteilung weiterer klinisch genau untersuchter Fälle wünschenswert, sei es um die so äusserst verschiedenen bisherigen Befunde zu bestätigen und zu ergänzen, sei es um weiteres für die Deutung und Erklärung der so variablen Bilder verwertbares Material beizubringen. Es ist dies um so mehr angezeigt, als auch heute noch verhältnismässig spärliche anatomische Untersuchungen einschlägiger Fälle uns vorliegen.

Diese Bildungen kommen durch unvollständige Involution der Arteria hyaloidea, welche im embryonalen Auge während einer gewissen Entwicklungsperiode auf der Opticusscheibe aus der Centralarterie entspringend zur hinteren Linsenkapsel zieht, sowie durch abnorme Verhältnisse des die Arteria hyaloidea einschliessenden Canalis Cloqueti zustande.

Über die ersten anatomischen, sowie klinischen Beobachtungen dieser embryonalen Gebilde berichtet Manz[1]) in seiner Bearbeitung der „Missbildungen des menschlichen Auges", wobei sämtliche bis dahin mitgeteilte Untersuchungen berücksichtigt werden. Zu bemerken ist, dass der erste anatomische Befund von Hannover[2]) im Jahre 1852 veröffentlicht wurde; sodann seien

1) Manz, Die Missbildungen des menschlichen Auges, Graefe-Saemisch Handbuch der gesammten Augenheilkunde, II. Bd., II. Teil, 6. Cap., p. 97.

2) Hannover, Das Auge, Leipzig, 1852, p. 32.

die Befunde von Arnold,[1]) Stellwag[2]) und Wallmann[3]) erwähnt, welchen sich Manz[4]) mit eigenen anatomischen Untersuchungen anschliesst.

Heinrich Müller[5]) hatte im Jahre 1856, nach einer ähnlichen Beobachtung von Finkbeiner[6]) auf das regelmässige Vorkommen eines auf der Opticusscheibe des Ochsen sitzenden Zapfens aufmerksam gemacht. Er schreibt darüber: „Im Auge des Ochsen findet man, wie es scheint constant, einen weisslichen, zapfenartigen Vorsprung, der an der Eintrittsstelle des Sehnerven in den Glaskörper hineinragt, und eine fadenartige Verlängerung derselben lässt sich bis weit nach vorn, gegen die Linse hin verfolgen. Ein grösseres oder kleineres Stück dieses Fadens bleibt bei Entfernung des Glaskörpers gewöhnlich an der Eintrittsstelle des Sehnerven sitzen. Es ist dies offenbar ein Rest der durch den Canalis hyaloideus verlaufenden Arteria capsularis, was am deutlichsten daraus hervorgeht, dass man bei Kälbern bisweilen den Anfang streckenweise noch einige Mm weit mit Blut gefüllt antrifft, während der Strang weiterhin in der Regel wenigstens obliteriert ist.“ Müller forderte nun die Ophthalmologen auf, dieser Bildung beim Menschen die gebührende Aufmerksamkeit zu schenken: „Da es nun bekannt ist, dass beim Menschen während des Fötuslebens die Arteria capsularis in ähnlicher Weise existiert, dann, dass Fötalzustände verschiedener Art beim Menschen ausnahmsweise so persistieren, wie dies bei manchen Tieren normal der Fall ist, so liegt die Vermutung nahe, es möchte eine Arteria capsularis auch beim erwachsenen Menschen einmal vorkommen, entweder als blutführendes Gefäss oder obliteriert als ein weiss-

1) Arnold, Fr., Untersuchungen im Gebiete der Anatomie 1852.

2) Stellwag, a) Lehrbuch, b) Zeitschrift der Gesellschaft Wiener Ärzte 1854.

3) Wallmann, Zeitschrift der Gesellschaft Wiener Ärzte 1858.

4) Manz, l. c. p. 98.

5) H. Müllers gesammelte und hinterlassene Schriften zur Anatomie und Physiologie des Auges, herausgegeben von Otto Becker, I. Bd., p. 364 u. 365.

6) Finkbeiner, Zeitschrift für wissenschaftliche Zoologie VI. Bd. p. 330.

licher Vorsprung. In beiden Fällen würde die ophthalmoskopische Untersuchung dieselbe nachweisen müssen, und ich möchte durch das Vorstehende die Aufmerksamkeit der Ophthalmologen, welchen ein grosses Material zur Verfügung steht, auf etwa vorkommende Fälle lenken, welche durch Verwechslung mit anderen Vorkommnissen an der Eintrittsstelle des Sehnerven auch ein praktisches Interesse darbieten könnten."

Die erste Antwort darauf erfolgte von Meissner,[1]) der über eine von ihm gemachte Beobachtung in dem Auge eines alten Mannes berichtet: „Mitten aus der Eintrittsstelle des Sehnerven ragte ein weisser Zapfen von fast 1 mm Länge und ansehnlicher Dicke in den Glaskörper hinein, in grader Richtung nach vorn. Es ist dies ohne Zweifel ein Rest der Arteria hyaloidea, der, bei Tieren häufig, beim Menschen bisher, so viel bekannt, noch nicht beobachtet wurde. Dies ist gewissermassen die Antwort auf die von H. Müller kürzlich indirekt aufgeworfene Frage, wobei derselbe auf das ophthalmoskopische und sonstige Interesse eines solchen Falles hinweist. Die mikroskopische Untersuchung wurde, da das Präparat als solches mehr Interesse zu haben schien, nicht vorgenommen."

Rasch folgten hierauf die Mitteilungen ophthalmoskopischer Befunde von Saemisch,[2]) Zehender,[3]) Liebreich,[4]) Toussaint,[5]) v. Stör,[6]) Laurence,[7]) Mooren[8]) und vieler Anderer. Während so von Jahr zu Jahr die klinischen Beobachtungen sich häuften ist das anatomische Material auch bis heute noch spärlich geblieben. Die verhältnismässig grosse Zahl der klinischen Befunde veranlasste bald auch zusammenstellende Bearbeitungen des Gegen-

1) Meissner, Zeitschrift für Rationelle Medicin, 3. Reihe, I. Bd., p. 562.
2) Saemisch, Zehenders klinische Monatshefte 1863, p. 528.
3) Zehender, ebendaselbst p. 259.
4) Liebreich, ebendaselbst p. 261.
5) Toussaint, Zehenders klinische Monatshefte 1863, p. 350.
6) Stör, ebendaselbst 1865, p. 24.
7) Laurence, Ophthalm. Review. 1865, July. p. 173.
8) Mooren, Ophthalmiatrische Beobachtungen p. 204.

standes, von welchen neben dem schon genannten Werke von Manz die Abhandlungen von Eversbusch,[1]) v. Reuss,[2]) Jänner[3]) und Otto[4]) besonders zu nennen sind. Auch geben die in diesen Arbeiten enthaltenen litterarischen Notizen wohl eine vollständige Litteraturübersicht über diesen Gegenstand. Es sei nicht unterlassen, zu bemerken, dass abgesehen von dem Vorkommen der Arteria hyaloidea bei neugeborenen Tieren, welches Heinrich Müller[5]) schon beim Kalb und bei einer an hinterer Polarkatarakt erkrankten jungen Ziege, Hirschberg[6]), beim Kätzchen und Richter[7]) beim Füllen beschrieben haben, auch bei ausgewachsenen älteren Tieren die Arteria hyaloidea von Berlin[8]) und Schindelka[9]) bei Pferden beobachtet worden ist.

Eversbusch[10]) teilt das bis zu seinerBearbeitung bekannt gewordene Material in zwei Gruppen ein:

1. „Wirkliche Arteria hyaloidea persistens, offen oder obliteriert.

2. Membranöse Trübungen, die in ihrer Lage dem Canalis Cloqueti entsprechen, aber entstanden sind durch postembryonale Veränderungen der centralen Lymphspalte des Glaskörpers (Residuen von voraufgegangenen Hämorrhagieen), für welch letztere die Myopie eine besondere Disposition abzugeben scheint."

---

1) Eversbusch, Klinisch-anatomische Beiträge zur Embryologie und Teratologie des Glaskörpers, München 1881.

2) v. Reuss, Sieben Fälle von sogenannter Arteria hyaloidea persistens, Ophthalmologische Mitteilungen aus der II. Universitäts-Augenklinik in Wien 1886, II. Abtlg., p. 5.

3) Jänner, Centralblatt für praktische Augenheilkunde, 1893 Febr., p. 33.

4) Otto, Beiträge zur Augenheilkunde, Bd. I, Heft V. p. 11.

5) H. Müller, l. c. p 365 und 386.

6) Hirschberg, Verhandlungen der Physiolog. Gesellschaft zu Berlin, Sitzung vom 23. Mai 1891, Archiv für Anatomie und Physiologie, Physiolog. Abtlg. 1891, p. 351, Centralblatt für Augenheilkunde, 1891, p. 385.

7) Richter, Drei Fälle angeborener Verflüssigung des Glaskörpers, Berliner Tierärztliche Wochenschrift VI. p 81.

8) Berlin, Zeitschrift für vergleichende Augenheilkunde, 1883, p. 110.

9) Schindelka, Ueber einen Fall von Persistenz des Cloquet'schen Kanals, Wiener med. Blätter VII, p. 358.

10) Eversbusch, l. c., p. 30.

v. Reuss[1]) schliesst sich im allgemeinen dieser Einteilung nach Durchmusterung der einschlägigen Fälle an: „nur ein kleiner Teil der veröffentlichten Befunde bezieht sich auf zweifellose Arteria hyaloidea persistens, während die Majorität mit grösserem oder geringerem Rechte auch anders gedeutet werden kann. Als solche sichere Fälle sind diejenigen aufzufassen, bei welchen das Gefäss blutführend ist, vorausgesetzt, dass man es nicht mit einer Gefässschlinge zu thun hat, die in den Glaskörper hineinragt. Derartige Fälle der ersteren Art sind aber sehr sparsam.“ Über die differentialdiagnostischen Momente spricht sich v. Reuss[2]) folgendermassen aus: „Als obliterierte Gefässe sind diejenigen faden- oder strangförmigen Gebilde anzusehen, welche einen unzweifelhaften Ursprung aus einem Centralgefäss haben und an der hinteren Linsenfläche inserieren; ferner solche, welche sich an ihrem vorderen Ende in gefässartige Verzweigungen auflösen und ungefähr die Dicke eines Centralgefässes besitzen. Von allen diesen Punkten kann als einzig sicherer Beweis nur der Ursprung aus einem Centralgefäss angesehen werden, jedoch ist dieses Verhalten ziemlich schwer festzustellen. Die anderen Momente können weniger in Betracht gezogen werden, da durch andere Gebilde ähnliche Bilder hergestellt werden können.“

Für ein Sichtbarsein des Cloquetschen Kanales werden wir diejenigen Gebilde ansprechen, welche glocken-, trichter- oder kegelförmige Erweiterungen gegen die Papille hin zeigen. Dieselben entsprechen der physiologischen Erweiterung des Kanales, der Area Martegiani. Als weitere Merkmale für letztere Deutung sind anzuführen ein erhebliches, die Dicke eines Gefässes überschreitendes Volum des Stranges, seine Auflösung in Membranen am vorderen Ende, eine knopfförmige Gestaltung dieses Endes, sowie Mangel eines Zusammenhanges mit der hinteren Linsenfläche. Freilich werden auch diese Momente nicht immer sicher

1) v Reuss, l. c. p. 12 und 13.
2) v. Reuss, l. c. p. 14 und 15.

massgebend sein, indem ein obliteriertes Gefäss, welches bindegewebige Verdickungen erfahren hat und von seiner Insertion an Papille oder Linse abgerissen ist, ähnliche Erscheinungen hervorrufen kann. Eversbusch hält wie oben erwähnt diese membranösen Trübungen, welche in ihrer Lage dem Canalis Cloqueti entsprechen, für postembryonale Veränderungen der centralen Lymphspalte des Glaskörpers, für deren Zustandekommen er der Myopie eine bestimmte Disposition zuschreibt. Diese Ansicht wurde jedoch durch eine diesbezügliche Zusammenstellung, welche sich in der Arbeit von Fuchs[1]) findet, nicht bestätigt, indem nur in einer relativ geringen Anzahl der Beobachtungen von Myopie berichtet wird. Dieselbe dürfte also wohl nur als zufällige Complication zu betrachten sein, eine Ansicht, welcher auch Otto[2]) in seiner Abhandlung beitritt.

In demselben Sinne wie v. Reuss teilt Jänner,[3]) ein Schüler desselben, die Casuistik ein:

„1) Arteria hyaloidea persistens, offen oder obliteriert,
2) Sichtbarsein des Canalis Cloqueti,
3) Sichtbarsein des Canalis Cloqueti mit Überresten der Arteria hyaloidea."

Im Anschluss an Eversbusch, v. Reuss und Jänner und unter Berücksichtigung des bisher veröffentlichten Materials wird die Zuweisung der einzelnen Fälle in eine der oben genannten Kategorien, resp. die Differentialdiagnose zwischen Arterie hyaloidea und Sichtbarsein des Canalis Cloqueti auf folgende Anhaltspunkte sich zu stützen haben. Als zweifellos entscheidendes Merkmal für die Annahme einer persistierenden Arteria hyaloidea, offen oder obliteriert, wird die sichtbare Blutsäule in einem strangförmigem Gebilde, beziehungsweise der Ur-

---

1) Fuchs, Ein Fall von doppelseitiger Arteria hyaloidea persistens, Inaug.-Dissert., Strassburg 1890.

2) Otto, l. c. p. 22.

3) Jänner, l. c. p. 35.

sprung desselben aus der Centralarterie oder einem Hauptstamme derselben auf der Opticusscheibe anzusehen sein. Als sichtbarer Canalis Cloqueti werden die weiten röhren-, trichter- oder kegelförmigen Gebilde, welche der Papille oder einem Teile derselben aufsitzen und nach vorne gehen, anzusprechen sein, wobei die trichterförmige Erweiterung des Gebildes an der Opticusscheibe, in welche die Netzhaut hereingezogen sein kann, in Beziehung zu der sogenannten Area Martegiani steht. In die dritte Gruppe werden wir diejenigen Fälle zu stellen haben, bei welchen sowohl eine Arteria hyaloidea, offen oder obliteriert, als auch ein soeben beschriebenes schlauchartiges Gebilde nachweisbar sein wird. Von etwa bestehenden Beziehungen des Gebildes zur hinteren Linsenkapsel, resp. von dem Ort und der Art der vorderen Endigung desselben die Diagnose abhängig zu machen, ist wohl nicht statthaft. Wenn bei dem eben besprochenen von einem bestehenden Zusammenhang mit der Sehnervenscheibe ausgegangen worden ist und gerade dieses Verhalten als massgebend angesprochen wurde, so wären auch noch diejenigen Fälle zu berücksichtigen, bei welchen ein solcher Zusammenhang mit der hinteren Wand des Augapfels fehlt und das strangförmige Gebilde von der hinteren Linsenkapsel ausgehend nach rückwärts verläuft und die Opticusscheibe nicht erreicht. In diesen Fällen wird die Entscheidung unter Umständen besonders schwierige Verhältnisse darbieten, doch werden wir auch hier dünne fadenförmige Gebilde von einem der Arteria hyaloidea entsprechenden Kaliber als Reste einer solchen, dickere, röhrenförmige und mit einer Erweiterung versehene als sichtbaren Canalis Cloqueti zu bezeichnen haben.

Eine besondere Besprechung verlangen die oben erwähnten verschiedenen Beziehungen der strangförmigen Gebilde zu Linse und Opticusscheibe.

Während bei dem Wachstum des Bulbus resp. des Glaskörpers der Abstand zwischen Linse und Papille ein immer

grösserer wird, andrerseits das den Glaskörper durchziehende, hinten und vorne fixierte strangartige Gebilde kein weiteres Wachstum erfährt, sondern nur ad maximum gedehnt wird, muss nun ein bestimmter Zeitpunkt eintreten, in welchem der Abstand zwischen Opticusscheibe und Linse grösser wird, als der aufs äusserste gedehnte Strang. Infolgedessen muss entweder eine Zerreissung des Stranges eintreten oder aber geben die Insertionsstellen dem andauernden Zuge nach, behalten ihre normale Lage nicht weiter bei und trennen sich von ihrer Unterlage ab. Hiebei wird nun entweder die Linse aus ihrer normalen Lage nach rückwärts gezogen oder die mit dem Rest der Arteria hyaloidea oder den veränderten Wandungen des Canalis Cloqueti in enger Beziehung stehende Retina von ihrer Unterlage ab- und nach vorne gezogen.

Das erstere Verhalten, ein Reissen des Stranges, tritt nun bei weitem häufiger ein und zwar haben wir hiebei drei verschiedene Trennungsstellen zu unterscheiden.

1. Der Strang reisst an seiner vorderen Insertionsstelle, d. h. an der hinteren Linsenkapsel. In vielen Fällen ist dann der frühere Ansatz durch eine kleine, umschriebene Trübung noch zu erkennen. Beobachtungen dieser Art liegen in ziemlicher Anzahl vor, da eben eine Loslösung von der Linse infolge der weniger innigen Verbindung leichter eintritt.

2. Es findet eine Loslösung an der hinteren Ansatzstelle, an der Sehnervenscheibe statt. Der Strang ragt dann von der Linse aus in den Glaskörper hinein, an der Papille ist nichts abnormes zu sehen. In diese Kategorie gehören die Befunde von v. Reuss[1]) (2. Fall linkes Auge) und Saemisch[2]).

3. Endlich kann der Strang auch in seiner Continuität zerreissen, so dass dann faden- oder strangförmige Gebilde sowohl auf

1) v. Reuss, l. c. p. 6.

2) Saemisch, Arteria hyaloidea persistens, Zehender's klinische Monatsblätter für Augenheilkunde, 1869.

der Opticusscheibe als auf der hinteren Linsenkapsel sich finden, deren Verbindung fehlt. Dieser Vorgang ist merkwürdigerweise sogar am Lebenden beobachtet worden. In dem bekannten Fall von Unterharnscheidt[1]) handelt es sich um einen vierzehnjährigen Myopen, bei welchem am linken Auge eine Arteria hyaloidea persistens mit Insertion an der Papille und der hinteren Linsenfläche beobachtet wurde. Der Strang zeigte in seiner Mitte eine fadenförmige Verdünnung. Nach Ablauf eines halben Jahres kam der Knabe wieder mit der Klage, seine Kurzsichtigkeit habe zugenommen, auch treten nach längeren anstrengenden Arbeiten in dem betreffenden Auge dunkle Flocken auf. Bei der nun vorgenommenen Untersuchung zeigte sich, dass die Myopie fortgeschritten und der im Glaskörper befindliche Strang an der verdünnten Stelle zerrissen war. Sowohl von der Sehnervenscheibe als von der hinteren Linsenkapsel gieng ein am freien Ende sich zuspitzendes, strangartiges Gebilde in den Glaskörper aus, von welchen das mit der Papille in Zusammenhang stehende eine ausgiebige flottierende Bewegung besass.

Für die Thatsache, dass, falls die Zerreissung des Stranges nicht eintritt oder die Insertionstellen sich nicht lösen, die betreffenden Teile, Linse resp. Retina von ihrem Standort abgedrängt werden, haben wir ebenfalls ausreichende Belege in den Beobachtungen von Arnold,[2]) Becker,[3]) Pagenstecher[4]) u. a.

Folgende zwei Fälle mögen im Anschluss an das Vorhergehende ausführlich mitgeteilt werden. Ich habe Gelegenheit gehabt, beide Fälle wiederholt und eingehend zu untersuchen.

1) Unterharnscheidt, Ein Fall von Zerreissung der Arteria hyaloidea persistens infolge progressiver Myopie. Zehender's klinische Monatblätter für Augenheilkunde. 1882.

2) Arnold, Fr., l. c.

3) Becker, Graefe-Saemisch, Handbuch der Augenheilkunde Bd. V. Cap. VII. p. 285.

4) Pagenstecher, Atlas der pathologischen Anatomie des Auges, Tafel XXXV, Figur 647.

1. Fall (Abbildung I).

Gertrud St., 11 Jahre alt, kam erstmals im Jahre 1896 in die hiesige Universitäts-Augenklinik wegen Schielens. Die Eltern und Geschwister sind gesund und sehen gut. Über frühere Erkrankungen weiss die Kranke nichts anzugeben; eine Erkrankung der Augen wird mit Bestimmtheit in Abrede gestellt. Bei der Untersuchung wurde eine Amblyopie des rechten Auges festgestellt, von welcher bisher nichts bekannt war.

Die Untersuchung der Patientin von damals und Anfang 1900 ergab übereinstimmende Resultate.

Die Patientin ist gut genährt, von kräftigem Körperbau, psychische Defekte sind nicht vorhanden.

Die Schädelmasse sind folgende:

Schädellänge 16,9 cm., Schädelbreite 13,4 cm., Schläfenbreite 11,5 cm., Jochbogenbreite 11,8 cm., Schädelumfang 49,8 cm., Abstand der Mitte der Lidspalten 5,8 cm.

Bei der äusseren Besichtigung zeigt sich eine leichte Asymetrie des Gesichtes, indem der linke Augenbrauenbogen flacher ist als rechts. Auch ist die linke Wange weniger voll und überhaupt erscheint die ganze linke Gesichtshälfte etwas abgeflacht. Die linke Lidspalte ist etwa um 1 mm niederer als auf der rechten Seite, doch zeigt sich in Form und Grösse beider Bulbi keine sichtbare Abnormität, beide sind von derselben Grösse. Die rechte Iris ist von dunkelbrauner Farbe, die linke ist etwas heller. Das rechte Auge zeigt einen Strabismus divergens concomitans von ca 3 mm. Wird der Blick unbestimmt in die Ferne gerichtet, so ist nur bisweilen ein leichter Nystagmus beider Augen vorhanden, welcher jedoch bei scharfer Fixation eines in der Nähe befindlichen Gegenstandes alsbald vollständig verschwindet. Beim Verdecken des linken Auges entsteht sofort ein sehr auffälliger Nystagmus auf dem rechten Auge, welches sich besonders in horizontaler Richtung bewegt.

Eine Prüfung des Sehvermögens ergiebt auf dem linken Auge normale Sehschärfe; Farbensinn, Accommodation und Gesichtsfeld zeigen keine Störungen. Mit dem rechten Auge werden Finger in 3 m Entfernung erkannt. Farben werden richtig angegeben, gröbere Gesichtsfeldstörungen bestehen nicht. Eine genaue Aufnahme und Bestimmung des blinden Fleckes werden durch das Alter, den Nystagmus und die Amblyopie vereitelt.

Der linke Bulbus zeigt äusserlich keine Abnormitäten, die Cornea ist klar und ohne auffälligen Astigmatismus, die vordere Kammer hat eine normale Tiefe. Die Iris ist von hellbrauner Farbe, die Pupille reagiert prompt auf Lichteinfall, die Medien sind vollständig klar, Überreste einer Membrana pupillaris sind nicht nachweisbar. Bei der ophthalmoskopischen Untersuchung ergeben sich normale Verhältnisse. Es besteht eine deutliche physiologische Excavation und Venenpulsation. Der Glaskörper ist nicht getrübt. Die Refraction an der Papille zeigt eine Hyperopie von wenig mehr als 1 Dioptrie. Die Sehnervenscheibe ist von einem schwachen Pigmentrand umsäumt, eine Sichel ist nicht vorhanden; die Pigmentierung des Augenhintergrundes ist normal, nirgends finden sich Mangel oder Anhäufungen von Pigment.

Der rechte Bulbus zeigt äusserlich dieselben Verhältnisse wie der linke, nur ist die Iris deutlich etwas dunkler gefärbt. Die Pupille zeigt prompte Reaktion auf Lichteinfall ins rechte und linke Auge. Auf Atropin erweitert sie sich ad maximum. Auf der Cornea finden sich unterhalb des Centrums einige kleine Maculae corneae.

Der ophthalmoskopische Befund (Abbildung 1 aufrechtes Bild) zeigt folgende höchst auffällige Veränderungen. Bei der ersten Untersuchung im umgekehrten Bilde sieht man bei geradeaus gerichtetem Blick auf dem unteren Teil der Papille und auf einer unterhalb derselben gelegenen Stelle des Augenhintergrundes eine undurchsichtige, trübe Masse liegen. Dieselbe hat etwa die Form eines Trichters oder Kegels, dessen Basis auf dem Augenhintergrunde ruht. Nach vorne zu findet rasch eine Verjüngung statt, welche schliesslich in ein strangartiges Gebilde ausläuft. Dieser Strang führt nicht in der Richtung des hinteren Linsenpoles, sondern weicht etwas nach innen und oben ab. Im aufrechten Bilde erscheinen die Verhältnisse folgendermassen: Der untere Teil der Papille ist durch das trübe, trichterartige Gebilde verdeckt. Die Refraction des sichtbaren Teiles der Opticusscheibe zeigt eine Hyperopie von 1 Dioptrie. An diesen schliesst sich durch eine deutliche Kontur davon getrennt nach innen eine schmale, hellrote, sichelförmige Partie an. An den unteren Rand der Papille grenzt offenbar eine grosse, weisse Fläche an, welche zum grössten Teil von dem oben genannten Gebilde bedeckt ist, aber noch über dasselbe hinausreicht. Im Bereiche des sichtbaren Teiles dieser weissen Partie fehlt die Chorioidea, so dass kein Zweifel darüber bestehen kann, dass es sich um ein an den unteren Opticusrand anschliessendes Chorioidealcolobom handelt. Über diese weisse Fläche,

welche im Niveau des Augenhintergrundes liegt, ziehen zahlreiche Gefässe, Venen und Arterien, welche in die Retina ausstrahlen. Am Rande der weissen Partie, welcher etwas zackig verläuft, finden sich an

ABBILDUNG I.

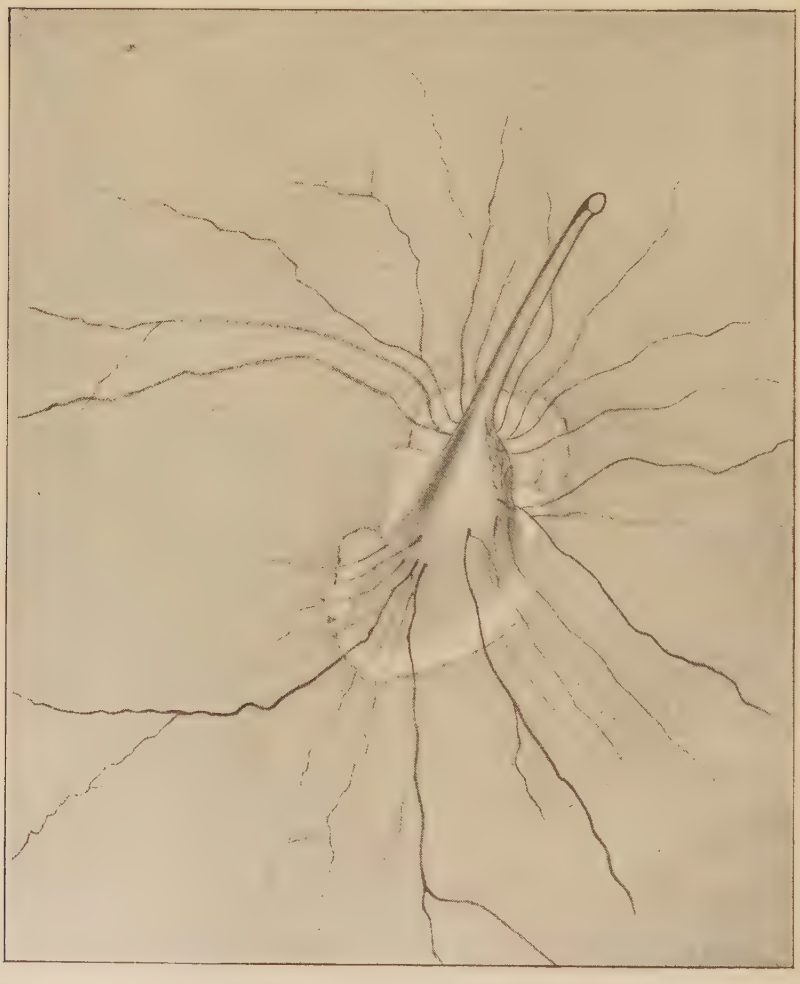

Rechtes Auge. Aufrechtes Bild.

verschiedenen Stellen kleine Pigmentanhäufungen. Etwas entfernt von diesem Rande ungefähr concentrisch mit demselben, beginnt nun jene trichter- oder kegelförmige Erhebung, auf welche zahlreiche Retinalge-

fässe hinaufziehen, um nach kurzem Verlaufe in dieselbe sich einzusenken und zu verschwinden. Nur einige feine Gefässe führen noch weiter bis zu der Verjüngung der Erhebung, d. h. bis zu dem Beginne der strangförmigen Bildung.

Die Anordnung der Gefässe auf der Opticusscheibe selbst ist eine eigentümliche, indem sich nur auf der oberen Hälfte eine normale Gefässanlage zeigt, während auf dem unteren Teile die beschriebene Bildung sich findet, welche den genannten Teil der Papille bis auf eine kleine, nach innen gelegene freie Stelle bedeckt, auf welch letzterer eine von innen kommende starke Arterie verläuft. Diese Arterie führt dann nach kurzem Verlauf auf dem sichtbaren Teile der Sehnervenscheibe auf die mehrfach erwähnte Erhebung, in welcher sie verschwindet. Beim Blick von oben und aussen sieht man die Arterien, welche nach oben ziehen, aus einem dicken Ast hervorgehen, der sich mit einem zweiten eben so dicken Zweige zu dem Stamm der Arteria centralis vereint. Dieser zweite Ast nun zeigt folgendes merkwürdige Verhalten: Es ist sicher zu erkennen, dass er sich sehr erheblich über das Niveau der Papille erhebt, aus demselben nach vorne heraustritt und in die trichterförmige Bildung, welche an ihrer oberen Seite eine rinnenförmige Einfaltung sonst aber keine faltenförmigen Vertiefungen oder kammartige Erhebungen an der Oberfläche besitzt, hereintritt und nach einem kurzen Bogen nach unten in der Bildung verschwindet. Der Zusammentritt der venösen Gefässe auf der oberen Papillenhälfte ist nicht zu sehen; man sieht zwar die einzelnen Zweige sich nähern, aber nicht zu einem Hauptaste sich vereinen. Offenbar teilt sich also die Centralarterie in zwei Hauptstämme, der eine führt nach oben in den sichtbaren Teil der Papille, um die dort sichtbaren Zweige abzugeben, während der zweite zunächst in das trichterförmige Gebilde in einer an der oberen Seite desselben gelegenen Rinne hereinzieht und sich erst in einigem Abstand von dem Sehnervenscheibenniveau teilt. Seine Zweige treten durch die Wand des Gebildes hindurch, um auf dessen Oberfläche wieder zu erscheinen und von da in das Retinalniveau herunterzuführen.

Die trübe, trichterförmige Masse verjüngt sich rasch und setzt sich in den Glaskörper als ziemlich gleichmässiger, cylindrischer, undurchsichtiger und stark lichtreflektierender Strang fort, von welchem an verschiedenen Stellen, besonders an seinem vorderen Ende äusserst zarte feine Fädchen abgehen, welche sich bald verlieren. Irgend eine Kontur speziell ein Gefäss ist in dem Strange nicht zu erkennen. Das vordere

Ende schneidet nach einer kurzen, kolbigen Anschwellung plötzlich ab, nachdem es besonders nach abwärts feine Fädchen (diese Fädchen sind in der Abbildung nicht gezeichnet), abgegeben hat, welche sich noch verschiedentlich teilen und ungefähr in einer nach vorne concaven Fläche liegen. Dieselben zeigen nun bei verschiedenen Stellungen Reflexe, wie sie etwa ein durchsichtiges röhrenartiges Gebilde von anderer Brechbarkeit als der Glaskörper in demselben zeigen würde. Wie schon oben bemerkt, liegt die Spitze des Stranges nicht in der Sehachse, sondern nach innen oben. Ferner ist mit Sicherheit festzustellen, dass der Strang nicht bis an die hintere Linsenkapsel heranreicht, sondern erheblich hinter derselben zurückliegt, indem im aufrechten Bilde das feine Fädchennetz am vorderen Ende am besten mit + 14 Dioptrien zu sehen ist. Die Refraction an der Stelle der Verjüngung zeigt eine Hyperopie von 7 Dioptrien.

Der übrige Augenhintergrund zeigt keinerlei Abnormitäten. Die Gegend der Macula lutea ist als solche nicht deutlich zu erkennen jedoch sind keinerlei Veränderungen daselbst vorhanden.

Epikrise.

Bei der Beurteilung, Auffassung und Erklärung des eben eingehend geschilderten eigentümlichen Befundes in der oben besprochenen, diagnostischen Richtung wird ein Zweifel darüber nicht obwalten können, dass es sich um einen angeborenen, auf Störungen in der Entwicklung während des embryonalen Lebens zurückzuführenden Prozess, nicht aber um eine nach der Geburt entstandene Veränderung handelt. Nach den obigen Auseinandersetzungen müssen wir diesen Fall, wie die analogen in der Litteratur mitgeteilten Befunde, von denen verschiedene mit dem vorliegenden eine auffallende Ähnlichkeit darbieten, als Sichtbarsein des Canalis Cloqueti bezeichnen.

Da abgesehen von den beschriebenen, irgend welche andere Veränderungen an dem Auge gegenüber dem normalen linken Auge, mit Ausnahme der dunkleren Färbung der Iris, deren Beziehung zu den Erscheinungen im Innern des Auges nicht zu erklären sind, fehlen, so wird uns die Deutung und Erklärung

des vorliegenden Befundes nicht allzu schwer werden. Um eine Arteria hyaloidea oder den Rest einer solchen kann es sich in unserem Falle nicht handeln; es ist kein Gefässstrang, weder blutführend noch obliteriert, der von dem Opticus oder der hinteren Linsenfläche ausgeht, zu sehen. Das eigentümliche Gebilde, mit erheblich grösserem Volumen, als einer Arteria hyaloidea oder einem Rest derselben entsprechen würde, sitzt mit der Basis seiner kegelförmigen Erweiterung auf der unteren Hälfte der Opticusscheibe und mit dem unteren Rande auf einer dem Opticus sich anschliessenden weissen, der Chorioidea entbehrenden Partie des Augenhintergrundes auf. Diese weisse Fläche ist als ein Chorioidealcolobom, das unten an den Opticus angrenzt, resp. als ein Opticuscolobom, anzusehen. Das strangförmig in den Glaskörper hineinragende Gebilde steht nicht in unmittelbarer Beziehung zu der Arteria centralis retinae selbst oder einem Hauptaste derselben, insbesondere ist es nicht eine Fortsetzung von diesen, wenn auch das beschriebene Verhalten des unteren Hauptzweiges von besonderer Bedeutung ist. Vielmehr ist die Bildung als Canalis Cloqueti mit der Erweiterung der sogenannten Area Martegiani, anzusprechen, dessen Wände resp. Inhalt entgegen den normalen Vorgängen undurchsichtig geblieben sind, oder aber nachträglich infolge eines pathologischen Prozesses sich getrübt haben. Am vorderen, kolbig verdickten Ende des Gebildes finden sich zarte Fädchen mit dichotomischer Teilung. Es sind dies die Reste feiner Gefässverzweigungen des vorderen Endes der Arteria hyaloidea. In den an der Basis erweiterten Anfang des Stranges tritt der nach unten ziehende Hauptzweig der Arteria centralis retinae und wahrscheinlich auch der entsprechende Zweig der Vena centralis herein, deren Äste dann durch die Wand des Trichters hindurchtreten und von demselben in das Niveau der Retina hinabziehen. Ohne Zweifel sind auch zugleich mit diesen Gefässen Teile der Retina in die Erweiterung des Gebildes hereingezogen.

Demnach können wir auf folgende Weise das Zustandekommen der abnormen Bildung erklären: Zu der Zeit der embryonalen Entwicklung, als die fötale Augenspalte in den vorderen Partien schon geschlossen, hinten am Opticus ihre Schliessung vollenden sollte, muss ein für die weitere normale Entwicklung störendes Moment eingetreten sein, das die vollständige Schliessung der Augenspalte verhinderte, wodurch ein kleines Opticus- resp. Chorioidealcolobom am unteren Opticusrande entstand. Diese Störung hat die Trübung des Inhaltes oder der Wandung des Canalis Cloqueti, resp. der demselben nächst anliegenden Glaskörperschicht bewirkt, oder aber die Aufhellung desselben verhindert. Bei dem weiteren Wachstum des Bulbus ist der mit der abnormen Wandung versehene Canalis Cloqueti von seinem vorderen Ansatzpunkte, der Linsenkapsel, abgerissen, nachdem vorher durch einen infolge des Wachstums auch auf die hintere Insertionsstelle am Opticus ausgeübten Zug die Retina, speziell ihre gefässführende Schicht nach vorne verschoben und das Vortreten des untern arteriellen Hauptastes in den Glaskörperraum, insbesondere in die Area Martegiani bewirkt wurde. Die Arteria hyaloidea, welche zu Zeiten dieser Vorgänge noch vorhanden war, ist erst nachträglich verschwunden. Das am vorderen Ende des Stranges sich findende feine Netzwerk ist als Rest von Gefässzweigen derselben anzusehen.

Welcher Art dieses störende Moment gewesen ist, wird wohl nicht mit Bestimmtheit zu entscheiden sein. Ohne hiemit der Annahme der ausschlaggebenden Bedeutung von entzündlichen Veränderungen für das Zustandekommen jeder Art von Missbildungen beitreten zu wollen, ist doch in unserem Falle dieses ursprüngliche Moment nicht von der Hand zu weisen, vielmehr an eine Entzündung in der Umgebung der Arteria hyaloidea zu denken.

Die Diagnose lautet also: Sichtbarsein des Canalis Cloqueti und Hereingezogensein eines Teiles der Retina und der Retinalgefässe in die trichterförmige Erweiterung an der Basis desselben

Die Ursache ist am wahrscheinlichsten in einem entzündlichen Prozess zu suchen, welcher sich in der Umgebung der Arteria hyaloidea abgespielt hat.

Fall 2 (Abbildung II).

Rosa O., 14 Jahre alt, kam am 12. I. 1900 zur Aufnahme. Die Patientin wird von ihrer Mutter gebracht wegen Strabismus divergens concomitans und Amblyopie des rechten und linken Auges. Die Eltern leben und sind gesund, ebenso 4 Geschwister, welche alle gut sehen. Die Kranke giebt an, dass sie mit dem rechten Auge nie gut gesehen habe, während sie auf dem linken Auge bisher ein leidliches Sehvermögen besessen habe. So gut wie andere Leute habe sie zwar nie gesehen, doch konnte sie den gewöhnlichen Schulunterricht mit gutem Erfolg besuchen. Seit 5 Jahren schiele sie auf dem rechten Auge. Ein Jahr später habe sie eine äussere Entzündung desselben Auges gehabt, welche jedoch infolge ärztlicher Behandlung nach 8 Tagen wieder verschwunden sei. Indessen sei hierauf eine Abnahme des Sehvermögens eingetreten, auch habe das Schielen zugenommen.

Die Patientin ist von kräftigem Körperbau, in gutem Ernährungszustande und zeigt keinen psychischen Defect. Eine auffällige Asymetrie zwischen beiden Gesichtshälften ist nicht vorhanden. Die Schädelmasse betragen: Schädellänge 18,0 cm., Schädelbreite 14,5 cm., Schläfenbreite 11,7 cm., Jochbogenbreite 11,6 cm., Kinn-Hinterhaupt 21,5 cm., Orbitahöhe 26 mm., Orbitabreite 35 mm.

Die Prüfung des Sehvermögens ergibt links $S' = {}^{5}/_{50}$, mit $+ 5{,}0$ $S = {}^{5}/_{10}$. Gesichtsfeld und Farbensinn zeigen keine Störung. Rechts werden Finger in etwa 2 Meter Entfernung erkannt. Gesichtsfeldprüfung ist unmöglich, Farben werden gut erkannt, Javal: rechts und links etwa 2 Dioptrieen Astigmatismus nach der Regel.

Bei äusserer Besichtigung des linken Auges finden sich normale Verhältnisse; die Lidspalte ist etwas kleiner als im Durchschnitt, jedoch ist das Cornealareal von normaler Grösse. Die Pupille reagiert prompt auf Lichteinfall und erweitert sich auf Atropin ad maximum. Bei starker Vergrösserung erkennt man ganz feine zarte Ueberreste einer Membrana pupillaris perseverans, am inneren unteren Rande finden sich einige ganz feine Fädchen, welche kleine Segmente des Pupillarrandes abschneiden. Die Linse ist vollständig klar.

Der ophthalmoskopische Befund ergiebt eine völlig normale Gefässanordnung im Augenhintergrunde, nur findet sich auf der Opticusscheibe, genau auf der Teilungsstelle der Vena centralis, eine kleine trübe Auflagerung, welche dieselbe bedeckt. Am untern Rande des Opticus ist ein etwas hellerer Ansatz zu sehen, in dessen Bereich das Pigmentepithel fehlt. Sichelbildung ist nicht vorhanden, am Opticusrande finden sich leichte Pigmentveränderungen. Zeichen einer früheren Neuritis oder Sehnervenatrophie bestehen nicht. Ungefähr in der Gegend der Macula lutea befindet sich ein $^1/_2$ Papillendurchmesser grosser, tiefschwarzer

ABBILDUNG II.

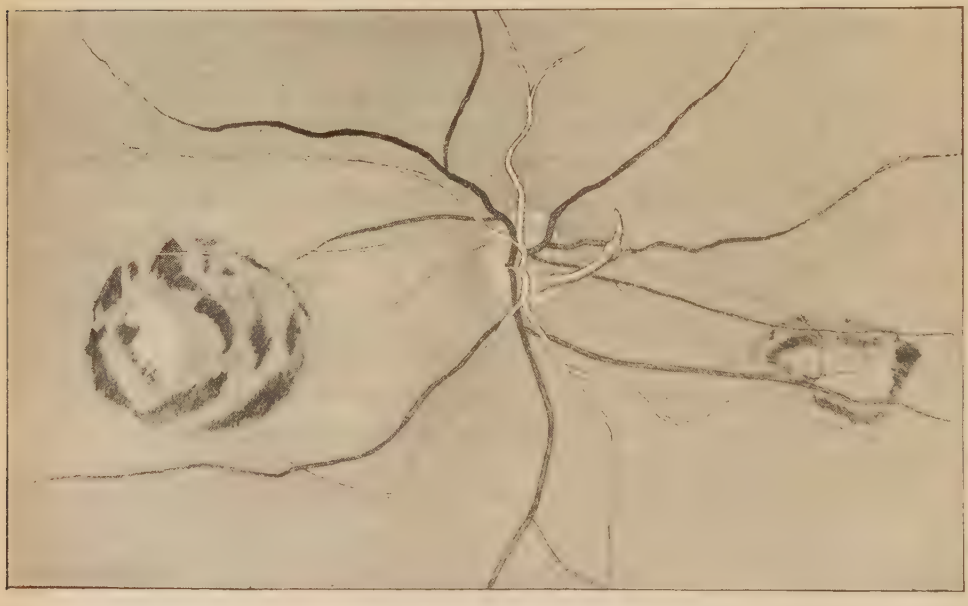

Rechtes Auge. Aufrechtes Bild.

Herd in etwas hellerer Umgebung, welcher einen kurzen, feinen, schwarzen Fortsatz in die Gegend der Papille hin aussendet. Die direkte Entfernung dieses Herdes vom äussern Papillenrande beträgt ca. 3 Papillendurchmesser. Ein weiterer rundlicher heller Herd mit schwarzem unregelmässigem Pigmentrand findet sich in dem äusseren oberen Quadranten des Augengrundes, ca. 45^0 nach aussen oben und 5 Papillendurchmesser von der Gegend des hinteren Poles entfernt. Seine Grösse beträgt ungefähr 2 Papillendurchmesser in der Breite und $1\,^1/_2$ Papillendurchmesser in

der Höhe. Das Centrum des Herdes ist gegenüber dem Rande etwas vertieft. Die Refractionsdifferenz zwischen dieser tiefer gelegenen Stelle und dem übrigen Augenhintergrund beträgt ungefähr 2 Dioptrieen. In der Gegend der Macula lutea und der Papille findet sich eine Hyperopie von 5 Dioptrieen. Die Refraction des Augenhintergrundes am Rande des genannten Herdes zeigt eine solche von 7 Dioptrieen. Der Rand des Herdes zeigt deutliche parallaktische Verschiebung gegenüber der Tiefe. Weiter in der Peripherie über der Macula lutea findet sich noch ein kleiner chorioiditischer Herd.

Bei der äusseren Besichtigung des r e c h t e n Auges fällt ein Strabismus divergens concomitans geringen Grades von 3—4 mm. auf. Die Cornea zeigt einige kleine narbige Maculae corneae. Die Vorderkammer ist normal. Die Pupille reagiert prompt auf Lichteinfall in das rechte und linke Auge. Der Bulbus hat seine normale Grösse.

Der ophthalmoskopische Befund (Abbildung 2 aufrechtes Bild) zeigt folgende höchst auffällige Erscheinungen: Die Refraction am Opticus ist hyperopisch und beträgt etwa 4 Dioptrieen. Ferner zeigt sich ein Astigmatismus regularis von ca. 2 Dioptrieen. Die Opticusscheibe ist blass und von scharfer Kontur. Die äussere Hälfte ist blässer, als die innere; die erstere ist stark excaviert, so dass die nach unten auf dem Rand der Excavation verlaufenden Gefässe eine starke parallaktische Verschiebung gegenüber der Excavation zeigen. Übrigens ist diese Verschiebung nicht nur gegenüber dem excavierten Teile eine deutlich ausgesprochene, sondern auch eine Arterie zeigt eine solche gegenüber dem Hauptvenenstamm, welcher auf der nicht excavierten Partie der Papille nach unten zieht. Sichelbildung oder unregelmässige Pigmentanhäufungen sind in der Nähe der Papille nicht vorhanden. Aus den oben genannten Verhältnissen der parallaktischen Verschiebung, besonders der nach unten ziehenden Arterie ist das bemerkenswerte Verhalten zu entnehmen, dass dieses Gefäss gegen den Glaskörper vortritt und seine höchste Stelle ungefähr über dem Papillenrande liegt, von wo es gegen das Niveau der Retina hin rasch abfällt. Diese Annahme findet ihre Bestätigung durch die Refraktionsverhältnisse des Gefässes, indem sich bei Einstellung der am meisten nach vorne gelegenen Stelle eine Hyperopie von 5—6 Dioptrieen ergiebt, während der Rand der Papille 4 Dioptrieen zeigt. Mit Ausnahme einer noch zu beschreibenden auffälligen Abnormität zeigen die Gefässe im übrigen eine normale Anordnung und Figur. Auf dem unteren inneren Papillenrand liegt ein zartes, schleierartiges, trübes Gebilde,

das sich bei schärfster Einstellung als der Anfang einer aus feinen Längstreifchen zusammentretenden strangartigen Bildung darstellt. Dieser Strang zieht in der Achse des Glaskörpers nach vorne, allmählich sich verdünnend und gegen das Ende nach oben hackenförmig umbiegend. Eine kurze Strecke vor seinem ziemlich spitzen Ende, welches eine ganz geringe flottierende Beweglichkeit besitzt, findet noch eine kleine kugelförmige Anschwellung statt, welche am besten mit + 14 Dioptrieen zu erkennen ist. Von der Spitze, welche mit + 18 bis 20 Dioptrieen deutlich zu sehen ist, gehen eine Anzahl feiner Fädchen ab, die eine Strecke weit in einer etwas nach vorne concaven Fläche verlaufen und dann allmählich dünner werdend verschwinden. Nur zwei derselben ziehen von der Spitze des Gebildes nach rückwärts gegen einen sofort zu beschreibenden Herd, welcher nach innen unten vom Opticus liegt. Sie treten auf die Oberfläche des Herdes heran, um dort zu enden. Der Herd liegt in der Höhe des Papillenrandes und zwar etwa 3 Papillendurchmesser vom innern Rande entfernt. Er ist von schrägovaler Form, ca. 2—3 Papillen gross und besteht aus einem Pigmenthaufen mit unregelmässigem Rande. Auf seiner Oberfläche findet sich eine trübe gräuliche Auflagerung nach Art einer bindegewebig-membranösen Bildung. Auf dem oberen und unteren Rande derselben endigen die beiden feinen Fäden, welche von dem vorderen Ende des Stranges abgehen. Ausserdem findet sich im Augenhintergrund noch folgende auffällige Veränderung. Nach aussen vom Opticus, der Gegend der Macula lutea entsprechend, erscheint ein grosser 3 Papillendurchmesser hoher und 4 Papillendurchmesser breiter, rundlicher Herd, welcher genau dieselbe Beschaffenheit zeigt, die aus den vielen Abbildungen sogenannter Macularcolobome bekannt ist und wie sie ja auch nicht allzu selten beobachtet wird. Bei genauer Untersuchung ist der Herd als chorioretinitischen Ursprunges zu bezeichnen. Die Grenze des centralen Herdes ist von einem nur an wenigen Stellen unterbrochenen, verschieden breiten Pigmentsaum gebildet, welcher hellere Partieen vermischt mit grossen Pigmenthaufen der verschiedensten Form zum Teil mit einer dem inneren Rande concentrischen Anordnung umgiebt. Etwas nach aussen vom Centrum des Herdes findet sich eine helle weisse Auflagerung nach Art der Retinitis proliferans, welche etwas über das Niveau vortritt. Eine Excavation in diesem Herde ist auf Grund sorgfältiger Refractionsbestimmungen auszuschliessen.

Im übrigen Augenhintergrunde zeigt sich bei genauer Untersuchung eine im oberen Teile befindliche etwas geringer pigmentierte, nicht scharf umschriebene Stelle.

Epikrise.

Bei der eben beschriebenen Beobachtung liegen die Verhältnisse, wie wir gesehen haben, wesentlich anders als in dem ersten Falle. Zunächst ist zu bemerken, dass der Abnormität an der Iris (Residuen der Membrana pupillaris) des linken Auges eine besondere Bedeutung keineswegs beizulegen ist. Die Veränderungen im Augenhintergrunde beider Augen, sowie das dünne von der Opticusscheibe ausgehende, fadenförmige Gebilde des rechten Auges stellen die vorliegenden Abweichungen von der Norm dar, die wir zunächst in Beziehung zu einander zu bringen haben. Der feine Strang, welcher von der Fläche des Opticus entspringt und an seinem vorderen Ende eine Anzahl Fortsätze in Form feinster Fäden abgiebt, ist zweifellos als Rest einer Arteria hyaloidea anzusehen. Obwohl sich kein direkter, unmittelbarer Ursprung des Gebildes aus der Arteria centralis retinae erkennen lässt, ist doch die dünne Beschaffenheit desselben, sein Hereinragen nach vorne in den Glaskörper, der Ursprung auf der Sehnervenscheibe dicht neben einem Hauptstamme, der Mangel einer wesentlichen Veränderung an seiner Ansatzstelle, die fädchenförmigen Fortsätze am vorderen Ende für die Annahme eines Restes der Arteria hyaloidea sicher entscheidend. Auch hier ist ein Hervortreten eines Hauptastes der Centralarterie über das Niveau des Opticus zu erkennen, das zweifellos auch auf einen zeitweise während der Bulbusentwicklung vorhandenen Zug in der Richtung nach vorne schliessen lässt.

Die ausgedehnten herdförmigen Veränderungen im Augenhintergrunde beiderseits sind ohne Zweifel das Produkt einer chorioretinitischen Erkrankung. Und wenn wir dieselben zunächst mit dem strangförmigen Gebilde in Zusammenhang zu bringen haben, so müssen wir eine während des Fötallebens aufgetretene Chorioretinitis annehmen und diese als Ursache der mangelhaften Rückbildung der Arteria hyaloidea beschuldigen. Dass diese

Herde als die Folge einer entzündlichen Erkrankung anzusehen sind, und nicht etwa speziell der centrale Herd im rechten Auge als sogenanntes Colobom der Macula lutea bezeichnet werden kann, bedarf schon mit Rücksicht auf das mehrfache Vorkommen derselben auf beiden Seiten keiner weiteren Erörterung. Dass weiterhin diese Herde in innerer Beziehung zu der mangelhaften Involution der Arteria hyaloidea stehen, d. h. sie nicht als postembryonale chorioretinitische Affectionen angesehen werden dürfen also zur Zeit der Rückbildung der Arterie oder schon vor derselben entstanden sind, ist für den einen Herd im rechten Auge der durch zwei feine Fädchen mit der Spitze des Gebildes verbunden ist, nicht zu bestreiten und somit auch für die anderen wahrscheinlich.

Unsere Diagnose lautet demgemäss: Rest der Arteria hyaloidea des rechten Auges. Die mangelhafte Rückbildung derselben steht in ursächlichem Zusammenhang mit einer fötalen Chorioretinitis, welche vor oder zur Zeit der Involution der Arterie auf dem rechten Auge aufgetreten ist und somit als Ursache der unvollständigen Rückbildung zu bezeichnen ist.

Zum Schlusse sei es mir gestattet, Herrn Professor Dr. Schleich für die liebenswürdige Überlassung der beiden Fälle, sowie für die freundliche Unterstützung bei der Bearbeitung meinen besten Dank auszusprechen.